

**МИНИСТЕРСТВО СЕЛЬСКОГО ХОЗЯЙСТВА РОССИЙСКОЙ ФЕДЕРАЦИИ  
ДАЛЬНЕВОСТОЧНЫЙ ГОСУДАРСТВЕННЫЙ АГРАРНЫЙ УНИВЕРСИТЕТ  
ФАКУЛЬТЕТ ВЕТЕРИНАРНОЙ МЕДИЦИНЫ И ЗООТЕХНИИ**

**Н.С. Кухаренко, А.О. Фёдорова**

**ПАТОЛОГИЧЕСКАЯ АНАТОМИЯ.  
ОРГАНОПАТОЛОГИЯ**

*Учебно-методическое пособие  
к лабораторно-практическим занятиям*

**Благовещенск  
Издательство ДальГАУ  
2015**

УДК 619:616-091

ББК 28.66

Кухаренко, Н.С. Патологическая анатомия. Органопатология: учебно-методическое пособие к лабораторно-практическим занятиям / Н.С. Кухаренко, А.О. Фёдорова, - Благовещенск: ДальГАУ, 2015. – 38 с.

В пособии рассматриваются закономерности строения внутренних органов животных, правила их описания, характеристика патологических очагов в них.

Предназначено для студентов, обучающихся по направлениям подготовки бакалавров и специалистов «Судебная ветеринарная санитарная экспертиза» и «Ветеринария», а также практикующим ветеринарным врачам.

Рецензент – Е.В. Курятова Е.В, канд.вет.наук, доцент

Рекомендовано к печати методическим советом факультета ветеринарной медицины и зоотехнии Дальневосточного государственного аграрного университета (Протокол №11 от 19 мая 2015 года).

Издательство ДальГАУ

2015

**СОДЕРЖАНИЕ**

Ведение	4
1. ЗАКОНОМЕРНОСТИ СТРОЕНИЯ ВНУТРЕННИХ ОРГАНОВ...	5
2. СЕРДЕЧНО – СОСУДИСТАЯ СИСТЕМА.....	6
3. ОРГАНЫ ДЫХАНИЯ.....	9
4. СИСТЕМА ОРГАНОВ ПИЩЕВАРЕНИЯ.....	11
5. СИСТЕМА ОРГАНОВ МОЧЕОТДЕЛЕНИЯ.....	13
6. СИСТЕМА ОРГАНОВ РАЗМНОЖЕНИЯ.....	16
6.1.Органы размножения самцов.....	16
6.2.Органы размножения самок.....	17
7. СХЕМА ОПИСАНИЯ ОРГАНОВ.....	18
8. ХАРАКТЕРИСТИКА ОТДЕЛЬНЫХ ОРГАНОВ.....	20
9. ХАРАКТЕРИСТИКА ОСНОВНЫХ ИЗМЕНЕНИЙ В ОРГАНАХ.	23
10. СХЕМА ОПИСАНИЯ ПАТОЛОГИЧЕСКИХ ОЧАГОВ.....	25
11. ПРИМЕРЫ ОПИСАНИЯ ПАТОЛОГИЧЕСКИХ ПРОЦЕССОВ ПРИ НЕКОТОРЫХ ЗАБОЛЕВАНИЯХ.....	27
12. Контрольные вопросы.....	37
13. СПИСОК ЛИТЕРАТУРЫ.....	38

## ВВЕДЕНИЕ

В комплексе ветеринарных наук, в научной и практической деятельности ветеринарного врача исключительно важная интересующая роль принадлежит патологической анатомии. Патологическая анатомия (патологическая морфология) – наука, изучающая морфологические изменения в органах и тканях животных и человека при различных болезнях.

При изучении патоморфологии органопатологии отводится большое и важное значение, так как при проведении патологоанатомического исследования необходим самый тщательный анализ патоморфологических изменений в первую очередь во всех органах и тканях. Далее, обобщение наблюдаемых изменений в их взаимосвязи приводит к пониманию того, что организм животного представляет единую взаимосвязанную биологическую систему. При этом, необходимо иметь ввиду, что развитие болезни всегда сопровождается комплексом сложных изменений, приводящих к нарушению гомеостаза, морфологическим проявлением которых являются с одной стороны процессы, связанные с повреждающим воздействием на клетки и ткани патологического характера, а с другой – возникновение защитно-приспособительных, аллергических и иммунологических реакций. Поэтому в данном учебно-методическом пособии рассматриваются закономерности строения и характеристика органов внутренних систем. Представлены правила описания основных органов, патологических очагов и процессов в них.

Предназначено для студентов высших и средних заведений, готовящих студентов по специальностям: «Судебная ветеринарная санитарная экспертиза» (в том числе бакалавр), «Ветеринария», биологам и практикующим ветеринарным врачам.

## 1. ЗАКОНОМЕРНОСТИ СТРОЕНИЯ ВНУТРЕННИХ ОРГАНОВ.

*Органы внутренней среды* организма – это системы внутренних органов обеспечивающие обмен веществ в целостном организме и поддерживающие взаимосвязь организма с внешней средой. Органы внутренней среды формируют висцеральные (внутренние) системы:

- Сердечно-сосудистая;
- Дыхательная;
- Пищеварительная;
- Мочеотделительная;
- Половая.

Большинство из этих систем лежат в естественных полостях тела. Все системы предназначены обеспечивать взаимодействие между организмом и внешней средой при обязательном участии и регуляции желез внутренней секреции и нервной системы. Внутренние органы делятся на паренхиматозные и трубчатые. К паренхиматозным относятся: сердце, легкие, печень, почки и др. Эти органы снаружи покрыты серозными оболочками и в своем строении имеют соединительнотканый остов – строму и паренхиму - специфическую ткань. Выводные протоки органов состоят преимущественно из эпителия, который образует систему трубочек. Строма органов является не только механическим каркасом внутренних органов, но и источником их кровоснабжения и иннервации.

Все трубчатые внутренние органы имеют сходство в строении стенок. Все они построены из трех основных оболочек: слизистой, обращенной в просвет трубки, включающей подслизистый слой; мышечной и серозной. Исключение составляют трубки сердечно – сосудистой системы, у которых внутренняя оболочка – эндотелий. Взаимосвязь внутренних органов с внешней средой обеспечивает их система незамкнутых трубок. Так например, си-

система органов пищеварения имеет два отверстия: входное и выходное, а система органов мочеотделения – одно, выходное отверстие.

Объединяющим признаком внутренних органов является их функция: осуществлять обмен веществ в организме и взаимосвязь его с внешней средой. Внутренние органы располагаются в грудной, брюшной и тазовой полостях тела.

### ***Полости тела***

В организме животного имеются следующие полости тела:

- Грудная, включающая в себя две плевральные полости для правого и левого легкого, и одну перикардальную полость для сердца;
- Брюшная;
- Тазовая.

Изнутри грудная полость выстлана серозной оболочкой, под ней лежит фасция, далее следует дыхательная мускулатура. Следующим слоем является поверхностная фасция и снаружи располагается кожный покров. Брюшная полость внутри выстлана серозной оболочкой. В грудной и брюшной полостях серозная оболочка состоит из двух листков: пристеночного (парентерального), выстилающего стенку полости изнутри и внутреннего (висцерального), покрывающего внутренние органы снаружи. В области грудной полости серозная оболочка носит название плевры, брюшной полости – брюшины. Внутри, тазовая полость выстлана подвздошной и тазовой фасциями.

## **2. СЕРДЕЧНО - СОСУДИСТАЯ СИСТЕМА**

***Сердечно-сосудистая система*** (ССС) – замкнутые трубки разного размера, имеющие расширения, образующие сердце. СССР в целостном организме предназначена для обеспечения органов и тканей питательными веществами и кислородом и очистки их от остаточных продуктов обмена. Содер-

жимое ССС (кровь) входит в состав гомеостатических жидкостей (кровь, лимфа, тканевая жидкость), обеспечивающих все биохимические процессы, происходящие на всех уровнях обмена веществ. Как и все трубки в организме сосуды состоят из трех слоёв: наружной оболочки – адвентиция (соединительная ткань); средней – медиа (гладкая мышца) и внутренней – эндотелиальной.

Сосудистая система объединяет артерии – мышечный слой в них хорошо развит, т.к. продвижение крови по этим трубкам обеспечивается за счет сокращения мышц, и вены – мышечный слой данных сосудов более тонкий, т.к. движение крови по этим трубкам обеспечивают клапаны - соединительно – тканно – мышечные структуры, способные активно сокращаться. В сердце наружная оболочка – эпикард покрыта сердечной сорочкой. Эпикард и сердечная сорочка – продолжение сердечной выстилки грудной полости, висцеральный листок который формирует перикардальную полость. Средний слой сердца мощный и состоит из особой поперечно – полостной мышцы имеющей вставочные пластинки – диски способствующие непрерывному ритмичному сокращению органа. Внутренняя оболочка сердца – эндокард (продолжение эндотелиальной выстилки сосудов).

*Эндотелий* – эндокринный орган ССС, обеспечивающий сообщение между циркулирующей кровью и стенкой сосуда за счет NO (окись азота, оксид).

*Оксид* – короткоживущее (около одной секунды) основное активное вещество, высвобождаемое клетками эндотелия в стадию систолы. С каждым ударом сердца кровь растягивает эндотелиальные клетки, вызывая высвобождение NO, который расслабляет гладкие мышцы сосудов и облегчает прохождение крови, тем самым обеспечивая регуляцию тонуса стенок сосудов.

*Сердце* – полый мышечный орган имеющий форму усеченного конуса с четко обозначенной заостренной верхушкой. В основании этого конуса впа-

дают и выходят магистральные артериальные и венозные кровеносные сосуды. Сердечная сорочка легко снимается, ее висцеральный листок и перикард бледно – розового цвета, гладкие, блестящие. Примерно на  $\frac{1}{4}$  от верхушки к основанию хорошо просматривается венечная борозда в основании которой проходят венечные сосуды питающие сердце. Снаружи видно, как она делит сердце на желудочки и предсердия. В области венечной борозды всегда имеется достаточное количество жировых отложений, по количеству которых можно предположить упитанность животного. На разрезе сплошной мышечной перегородкой сердце разделено на правую и левую половины. Соотношение толщины мышечного слоя правого желудочка к левому один к трем, т.е. стенка левого желудочка в три раза толще стенки правого желудочка, т.к. правый желудочек обеспечивает работу малого круга кровообращения (легочной обмен углекислоты на кислород), а левый желудочек – большого круга кровообращения (детоксикация обменных процессов). Желудочки с предсердиями сообщаются через клапаны – двухстворчатый в левой половине и трехстворчатый в правой.

*Клапаны* – соединительнотканые структуры не имеющие сосудов. Они питаются за счет крови проходящей через сердце. Работу клапанов обеспечивают папиллярные мышцы, четко обозначенные в виде продольных бугорков на внутренней стенке желудочков сердца. От них отходят струны, непосредственно соединяемые с клапанами. Струны, как и клапаны, построены из оформленной соединительной ткани и не содержат сосудов.

*Предсердия* – довольно объемные полости, в стенках которых можно выделить два слоя мышечных волокон – поверхностный и глубокий, тесно соединяющиеся друг с другом анастомозами.

Визуально полости сердца не выделяются, а равномерно переходят друг в друга, придавая органу форму усеченного конуса.

### 3. ОРГАНЫ ДЫХАНИЯ

Органы дыхания относятся к системе органов газообмена. Обмен газами, или дыхание выражается в поглощении организмом кислорода из окружающей среды и выделении в последнюю углекислого газа как конечного продукта окислительных процессов протекающих в тканях, благодаря которому освобождается необходимая для жизнедеятельности энергия. Поэтому **органы дыхания** – это трубка, сообщающаяся с внешней средой через открытые, зияющие носовые отверстия, которые для нее служат и входом и выходом. Заканчивается эта трубка альвеолой – пузырьком в котором происходит газообмен молекулы углекислого газа на молекулу кислорода. Стенки трубки слагаются из более твердого опорного материала, местами в виде костной ткани (носовая полость), а главным образом в виде упругой, но легко податливой хрящевой ткани, быстро возвращающейся в исходное положение.

Слизистая оболочка дыхательных путей выстлана специальным мерцательным эпителием, который на некоторых участках видоизменяется в другую форму в соответствии с другими функциями данных участков, так например: в обонятельной области появляются обонятельные луковицы, покрытые обонятельным эпителием; в местах самого газообмена – альвеолах он становится плоским уплощенным – дыхательным, способным произвести газообмен на молекулярном уровне.

На протяжении дыхательного тракта обращает на себя внимание три расширяющихся участка: носовая полость, гортань, легкие. **Носовая полость** – начальный участок дыхательной трубки. Служит для восприятия воздуха, обследуемого здесь на запах. **Гортань** – второй участок, является приспособлением для изолирования дыхательного тракта от пищеварительного пути при прохождении пищевого кома через глотку, для издавания звуков и для производства кашлевых толчков, выбрасывающих из дыхательных путей слизь и инородные предметы. **Легкие** – последний орган дыхательной трубки предназначенный для непосредственного обмена газами. Таким образом,

проходящий через дыхательную трубку воздух используется указанными расширяющимися участками в трех различных направлениях: восприятия запахов; приспособление для издавания звуков; газообмена.

**Носовая полость** с внешней средой сообщается верхушкой носа, образующей безволосый участок – носовое зеркальце на котором расположены ноздри – входные отверстия дыхательной трубки. Внутренняя часть носовой полости разделена хрящевой носовой перегородкой на правую и левую половины, которые представлены складками слизистой оболочки, создающими огромную поверхность соприкосновения вдыхаемого воздуха со слизистой оболочкой, увлажняемой многочисленными мелкими железами. В носовой полости происходит согревание вдыхаемого воздуха, его увлажнение и определение запаха.

**Гортань** – непарный полостной сложный орган дыхания, подвешенный к подъязычной кости и связанный с глоткой, языком и трахеей. Обеспечивает изолирование дыхательного пути при прохождении через глотку корма и жидкостей и способность издавать звуки. Она состоит из нескольких хрящей в сочетании с мускулами, управляющими клапанами гортани и голосовыми связками - место внутри гортани в виде парных боковых складок слизистой оболочки, приспособленных для издавания звуков.

**Трахея** (дыхательное горло) – проводник воздуха в легкие и обратно. Она не спадается и обладает твердым остовом, состоящим из незамкнутых хрящевых колец, скрепленных между собой соединительной тканью (связками). Слизистая оболочка трахеи выстлана мерцательным эпителием и в толще содержит серозно-слизистые железы, открывающиеся в просвет трубки, способствующие ее увлажнению и очистки проходящего воздуха.

Трахея в грудной полости делится на два главных бронха, продолжающихся каждый в свое легкое.

**Легкие** парный дольчатый орган, состоящий из правого и левого легкого покрытые серозной оболочкой – плеврой. В каждом легком принято выде-

лять три основные доли: верхушечную, (переднюю) диафрагмальную и среднюю. В правом легком на медиальной стороне выделяется небольшая добавочная (сердечная) доля.

Площадь газообмена легких весьма обширна. Разветвлениями главного бронха формируется сложное «бронхиальное дерево». Конечные бронхи распадаются на альвеолярные (респираторные) бронхиолы, за которыми следуют альвеолярные ходы и альвеолярные мешки с альвеолами, служащие местом газообмена. Альвеолы выстланы плоским однослойным эпителием. Поверхность альвеол оплетают тонкостенные капилляры, способные отдавать молекулы углекислоты и принимать молекулы кислорода.

#### ***4. СИСТЕМА ОРГАНОВ ПИЩЕВАРЕНИЯ***

***Система органов пищеварения или питания*** – массивная, объемная труба, имеющая вход(ротовая полость) и выход(анус). Оба отверстия напрямую сообщаются с внешней средой. Обеспечивает поступление, переваривание и усвоение питательных веществ, необходимых для жизнедеятельности целостного организма. Выполнять такую громадную работу этой трубке помогает ее железистый аппарат эпителиального поля; поджелудочная железа, печень и слюнные железы.

Внутри пищеварительная трубка выстлана эпителием. Стенка трубки в толщу эпителиального поля образует ряд выпячиваний, формирующих железы. Эпителий на протяжении трубки может быть крайне разнообразным:

- Плоский многослойный (полость рта, пищевод);
- Мерцательный (трахея);
- Цилиндрический каёмчатый (кишечник);
- Цилиндрический секретиремый (печень, поджелудочная железа)

или железистый.

**Слизистая оболочка** – пласт стенки трубки, лежащий в сторону ее просвета. Он состоит из двух слоев: внутреннего – эпителиального поля, клетки которого расположены на особой очень тонкой пластинке (основная перепонка) и наружного – соединительно – тканной прокладки (собственно слизистая), в которой располагаются сосуды и нервные сплетения. В подслизистом слое есть мышечная прокладка за счет которой она может формировать складки.

**Мышечная оболочка** – массивный пласт мускулатуры из круговых и продольных волокон. За счет этого данная трубка может расширяться и сокращаться и в длину и в ширину.

**Серозная оболочка** – особая оболочка пищеварительной трубки, покрытая мезотелием, построенным из одного ряда плоских клеток, выделяющих небольшое количество серозной жидкости, облегчающей скольжение трубки при ее сокращении и перемещении.

Органы пищеварения осуществляют:

1. Захват из внешней среды питательного материала и воды;
2. Предварительную обработку пищи и формирование пищевого кома;
3. Перемещение пищевого кома через глотку и пищевод в желудок, где он подвергается химической переработке и превращается в пищевую кашицу;
4. Эвакуацию пищевой кашицы в кишечник, где она подвергается дальнейшим химическим изменениями до растворимого в воде состояния, всасывается и поступает в кровь и лимфу;
5. Эвакуацию пищеварительных остатков, проталкивание их назад и периодическое выбрасывание через анальное отверстие во внешнюю среду.

**Печень** – самая большая железа в организме, построенная из колоссального количества работающих клеток, собранных в печеночные дольки, состоящие из печеночных балок. В этом органе происходит:

- Предварительная обработка венозной крови с извлечением из ее состава углеводов, откладывающихся в виде гликогена;

- Синтез мочевины;
- Нейтрализация многих ядовитых веществ;
- Выделение в 12-пёрстную кишку желчи;
- Выработка гормонов, поступающих в кровь, оттекающую через печеночные вены, необходимых для расщепления и усвоения жиров.

**Поджелудочная железа** – железистая структура располагающаяся в изгибе 12-пёрстной кишки, имеющая разнообразную форму у разных видов животных: неправильный треугольник у свиньи, лошади; вытянутая пластинка (жвачные); ленты (собаки). Строение напоминает слюнные железы. Покрыта соединительнотканной оболочкой, от которой внутрь идут перегородки, в которых проходят выводные протоки, сосуды, нервы. Вырабатывает инсулин, отвечает за расщепление углеводов.

**Слюнные железы** – альвеолярные пакеты, расположенные в тканях ближе к переднему отделу пищеварительной трубки. Предназначены для увлажнения и ослизнения как самой слизистой оболочки ротовой полости, так и принимаемой пищи.

## **5. СИСТЕМА ОРГАНОВ МОЧЕОТДЕЛЕНИЯ**

**Органы мочеотделения** являются конечным этапом обменных процессов, происходящих в целостном организме. Почками, путем экскреции извлекаются из крови азотистые продукты белкового обмена, а так же различные лишние соли и вода. Эти продукты в качестве отходов выводятся из организмов во внешнюю среду в виде мочи. Поэтому система мочеотделения – это сложная трубка включающая:

1. Главные выделительные парные органы – почки;
2. Парные отводящие пути – мочеточники;
3. Резервуар для хранения мочи – мочевого пузыря;
4. Путь для выведения мочи наружу – мочеиспускательный канал.

**Почки** у млекопитающих имеют форму боба. Большой парный орган, красно-бурого цвета, богатый железистыми экскретирующими канальцами. Внешняя форма почки и внутреннее взаимоотношение частей отличаются значительным разнообразием и классифицируются на четыре типа:

1. Множественные почки имеют медведи и китообразные. Это система маленьких почек, объединенных почечной ямкой, переходящей в мочеточник.

2. Бороздчатые многососочковые. На поверхности органа видны глубокие бороздки, проникающие в толщу и делящие ее на доли, которые хорошо просматриваются на разрезе. Такие почки наблюдаются у крупного рогатого скота.

3. Гладкие многососочковые. У таких почек мочеиспускательная зона слита в одно компактное образование и поэтому визуально она выглядит гладкой, а на разрезе хорошо видны сосочки, переходящие в чашечки, открывающиеся в лоханку. Такой тип почек у свиней.

4. Гладкие однососочковые. Характеризуются слиянием в одно компактное целое не только мочеиспускательной, но и отводящей зон. Такие почки у мелких жвачных, собак и лошадей. У таких почек в виде гребня продолговатый общий сосочек, переходящий в почечную лоханку. Почечные чашки отсутствуют и дольки тоже.

Почки млекопитающих расположены в поясничной области брюшной полости по обе стороны брюшной аорты, причём, правая почка выдвинута несколько вперед. В почках выделяют зоны:

- Мочевыделительная;
- Отводящая;
- Пограничная.

На разрезе почки хорошо заметно как в мочеотделительную зону отходят междольковые или радиальные артерии на боковых ветвях которых образуются многочисленные сосудистые клубочки. Они располагаются в чашеоб-

разных вдавлениях почечных капсул Шумлянско-Баумена и формируют почечные тельца (клубочки). Расположены они в основном в корковой зоне.

От почечных телец начинаются (видимые только под микроскопом) извитые канальца, переходящие в прямые, собирательные канальцы, открывающиеся в почечную лоханку. Канальцы выстланы кубическим эпителием, обладающим фильтрационной способностью. Слизистая оболочка лоханки покрыта переходным многослойным эпителием и железами. В области ворот почки лоханка сильно сужается и переходит в мочеточник.

**Мочеточники** – начало отводящих путей. Это канал, отходящий от ворот почки и впадающий в мочевой пузырь. Каждый мочеточник, как и лоханка имеет слизистую оболочку с переходным эпителием и слизистыми мочеточниковыми железами, которые распространены лишь вначале его отрезка. Слизистая оболочка покрыта трехслойным слоем мускульной оболочки и, покрыта, соединительнотканной адвентицией.

**Мочевой пузырь** – полый мускульный мешок грушевидной формы, предназначенный для сбора мочи. Стенкам мочевого пузыря свойственно: значительная растяжимость, мускульная сила, способность замыкать выход мочевого пузыря в мочеиспускательный канал, препятствовать оттоку мочи обратно в мочеточник. Слизистая оболочка мочевого пузыря довольно толстая и мягкая. Она выстлана переходным эпителием, способным легко растягиваться. Подслизистая ткань хорошо развита. Мускульная оболочка состоит из трех слоев, гладкой мускульной ткани, способной активно сокращаться.

**Мочеиспускательный канал** служит для выведения мочи из мочевого пузыря наружу. Представляет трубку из слизистой и мышечной оболочек. Он соединяется с половыми путями, формируя мочеполовой канал. Слизистая оболочка мочеполового канала собрана в продольные складки, покрыта многослойным переходным эпителием, содержит небольшие железки (железы Литтре) и углубления – лакуны.

## **6. СИСТЕМА ОРГАНОВ РАЗМНОЖЕНИЯ**

Органы размножения предназначены для создания себе подобного потомства. У мужских и женских особей млекопитающих, органы размножения имеют свои особенности.

### **6.1. Органы размножения самцов.**

К органам размножения самцов относятся: семенники с их придатками и семенниковым канатиком, семенниковый мешок, семяпроводы, мочеполовой канал, придаточные (половые) железы, половой член.

**Семенники** – парная половая железа, в которой спермии размножаются и проходят сложный путь развития. В семеннике различают головчатый и хвостатый конец, два края: придатковый и свободный, две поверхности: латеральную и медиальную. Снаружи семенник покрыт серозной специальной влагалищной оболочкой. Под серозной оболочкой, тесно с ней срастаясь, находится капсула – белочная оболочка. Со стороны головчатого конца она внедряется тяжем в толщу семенника в виде средостения. От последней отходят перегородки, разделяющие семенники на отдельные камеры. Капсула средостения и перегородки образуют остов семенника, в нем проходят сосуды и нервы. Внутри камер лежит паренхима семенника в виде извитых семенных канальцев и интерстициальной ткани.

**Придаток семенника** – тело придатка, находится на дорсальном крае семенника. Придаток семенника состоит из головки, тела и хвоста придатка. Последний переходит в семяпровод.

**Семяпровод** – перепончатомышечная трубка, впадающая в мочеиспускательный канал. Перед впадением трубка образует ампулообразное расширение. После этого мочеиспускательный канал называется мочеполовым.

**Семенной канатик** – это складка брыжейки семенника, в которой заключены сосуды, нервы, внутренний подниматель семенника и семяпровода.

**Семенниковый мешок** – это выпячивание брюшной стенки с парной полостью, в которой размещаются семенники с их придатками и семенными канатиками. Он состоит из мошонки, парного наружного поднимателя семенника и парной общей влагалищной оболочки. Мошонка состоит из кожи и эластичной мышечной оболочки.

**Мочеполовой канал** – или мужская уретра, начинается от места впадения семяпроводов и оканчивается наружным отверстием уретры на головке полового члена.

**Половой член** состоит из пещеристого тела полового члена и удовой части мочеполового канала. На половом члене различают: корень, тело и головку.

**Придаточные половые железы** включают пузырьковидные железы расположенные дорсально на мочеполовом канале; предстательную железу, секрет которой активизирует движение сперматозоидов и луковичные железы, расположенные в каудальной части мочеполового канала под луковично-кавернозным мускулом.

**Секрет предстательной железы** активизирует движение сперматозоидов. Луковичные железы расположены в каудальной части мочеполового канала под луковично-кавернозным мускулом.

## **6.2. Органы размножения самок**

Органы размножения самок могут быть парные и непарные. Парные включают в себя яичники и яйцепроводы; непарные – матку, влагалище, преддверие влагалища и наружные половые органы.

**Яичник** – парный орган, расположен в перитонеальной полости, в нем развиваются и созревают яйцеклетки. Поверхность яичника покрыта зачатковым эпителием. Под ним располагается фолликулярная зона, а в центре - сосудистая зона, в остова которой проходят сосуды и нервы. В фолликуляр-

ной зоне различают фолликулы, желтые тела – интерстициальные клетки ( с внутренней секрецией).

**Яйцепроводы** – представляют собой извитые тонкие трубки, соединяющие яичник с рогом матки.

**Матка** – полостной перепончатый орган, в котором происходит развитие плода. У домашних животных матка двурогого типа. В ней различаются парные рога и непарные тело и шейку. У собаки рога матки тонкие, прямые, длинные расходятся краниально. У свиньи – длинные, напоминают кишечные петли. У крупного рогатого скота рога матки закручены в виде бараньего рога. На слизистой выступают четыре ряда маточных карункулов (бородавок). У кобылы рога матки заканчиваются тупыми закругленными концами.

**Влагалище** – перепончатомышечная трубка, служит органом совокупления и родовым путем. На вентральной стенке влагалища находятся отверстия мочеиспускательного канала, являющееся границей между собственно влагалищем и мочеполовым преддверием. Мочеполовое преддверие является продолжением влагалища и заканчивается наружным половым органом – вульвой.

**Наружные половые органы** или вульва состоят из половых губ; между ними – половая щель и клитор. Между наружными половыми органами и анусом находится промежность.

## 7. СХЕМА ОПИСАНИЯ ОРГАНОВ.

### *Компактные органы*

К компактным органам относятся: печень, почка, селезёнка, лёгкое, лимфатический узел и др. При описании отмечают:

- **положение** относительно физиологического состояния;
- **объём**. При увеличении капсула напряжена, края закруглены, на разрезе – паренхима выбухает (выходит за края разреза);

- **форма** может быть округлая, овальная, выпуклая, треугольная, бобовидная и др.; поверхность гладкая, шероховатая, бугристая и др.;
- **консистенция** мягкая, тестоватая, плотная, плотноватая, ломкая, твёрдая;
- **цвет** бледно серый, бледно-красный и др.;
- **структура на разрезе**, выраженность рисунка, количество и характер стекающей жидкости.

### ***Полостные органы***

К полостным органам относятся: пищевод, желудок, кишечник, мочевой пузырь и др. При их описании определяют:

- **положение:** правильное, неправильное;
- **общий вид и размер** в соответствии с физиологическим;
- **состояние серозной оболочки**, наличие жира, спаек, разращений, наполнение кровеносных сосудов;
- **наполнение** пустой, наполнен умеренно, сильно;
- **проходимость** сохранена, нарушена;
- **содержимое:** количество, консистенция, цвет, запах, состав;
- **состояние стенки органа:** слизистая оболочка (толщина, складчатость, цвет, влажность, наличие наложений); подслизистая оболочка; мышечная оболочка.

В ряде случаев, при необходимости получения более точных данных об увеличении или уменьшении органов в объеме кроме видимых изменений (состояние капсулы, краев, паренхимы на разрезе), проверяют изменение длины, высоты, толщины стенок или органа, и определяют его массу и объем.

### ***Естественные полости***

В естественных полостях выстланных серозными оболочками брюшная, грудная, тазовая и др. описывают:

- **положение органов:** правильное, смещенное;
- **постороннее содержимое,** его количество, консистенция, цвет, прозрачность; примеси крови, фибрина, корма, каловых масс;
- **серозная оболочка:** влажность, сухость, блеск, гладкость; наличие наложений и спаек.

При обнаружении **патологических очагов** в органах следует описать их локализацию, количество, величину, форму, цвет, консистенцию, рисунок строения ткани в очаге, реакцию окружающих тканей.

## 8. ХАРАКТЕРИСТИКА ОТДЕЛЬНЫХ ОРГАНОВ

**Сердце.** При осмотре сердца обращают внимание на состояние сердечной сорочки. В норме в сердечной сорочке содержится немного прозрачной серозной жидкости, сама сумка более или менее прозрачна. При патологии количество жидкости увеличивается, ее характер изменяется, в ней может быть примесь хлопьев фибрина. После осмотра сердечной сорочки определяют состояние эпикарда (исследуют на всевозможные наложения в нем) и миокарда. Далее рассматривают полости сердца, где исследуют полулунные клапаны и эндокард на наличие кровоизлияний и других изменений.

**Печень.** Осматривают состояние капсулы. Она может быть гладкой или шероховатой. Затем обращают внимание на размеры печени, ее цвет. Увеличение органа определяют по притуплению её краев и по отпечаткам рёбер на поверхности печени. Желчный пузырь расположен в правой доле. При осмотре этого органа определяют степень его наполнения желчью, её консистенцию и цвет. После наружного осмотра печень разрезают глубокими разрезами по каждой доле и определяют кровенаполнение, цвет, консистенцию, состояние желчных протоков и наличие очагов поражения.

**Селезёнка.** В норме селезёнка буро-красного цвета. При её исследовании обращают внимание на цвет, размер, состояние капсулы органа, наличие на поверхности кровоизлияний и т.д. Для извлечения селезёнки перере-

зают селезёночную артерию и соединительнотканые тяжи. Определяют цвет и рисунок пульпы: проводят обухом ножа по поверхности разреза, и по количеству пульпы, оставшейся на ноже, судят о её состоянии. При разложении трупа, сепсисе и воспалении соскоб обильный.

**Щитовидная и паращитовидная железы.** Эти железы расположены в грудной полости по обе стороны трахеи. Щитовидная железа представлена двумя небольшими треугольными или округлыми маленькими телами мяскокрасного цвета. Расположена она краниально от паращитовидных желёз. Паращитовидные железы немного больше просяного зерна и расположены каудально от первых.

**Ротовая полость и пищевод.** Обращают внимание на состояние слизистых оболочек ротовой полости и пищевода, наличие на них патологических плёнок, наложений, а также кровоизлияний, узелков и т.д.

**Желудок.** Обращают внимание на объём желудка, напряжение стенок, окраску, количество и характер содержимого (газы, жидкое, кашицеобразное, или плотное, плохо или хорошо пережёванное). Отмечают толщину стенки и состояние слизистой оболочки. Она может быть гладкой или бугристой, складчатой; набухшей, сочной или утолщённой и плотной или разрыхлённой. Цвет слизистой оболочки может быть бледно-серым, бледно-розовым, красным, жёлто-красным, коричневым и т.д. Есть ли кровоизлияния, отметить их величину и форму. На слизистой оболочке могут быть различные дефекты. Надо описать их вид, форму, величину и расположение. Дают характеристику слизи на поверхности слизистой оболочки, отметить ее количество, цвет, консистенцию, степень прозрачности.

У жвачных животных, кроме собственно желудка (сычуга) по такой же схеме характеризуют и преджелудки.

**Кишечник.** Кишечник представлен тонким отделом (двенадцатиперстная, тощая и подвздошная) и толстым кишечником (слепая, ободочная и прямая кишки). Обследуют серозные покровы кишок и брыжейки, осматри-

вают слепую кишку, отмечают возможные новообразования на серозных покровах. Осматривая двенадцатиперстную кишку, обращают внимание на состояние поджелудочной железы, расположенной на изгибе указанной кишки. Вскрывая кишки, исследуют состояние их слизистой оболочки, определяют характер содержимого, осматривают их на наличие гельминтов.

**Почки.** Расположены в поясничной области, тёмно-коричневого цвета. В почках часто отмечают набухание, изменение цвета, кровоизлияния, некротические очаги, множественные беловатые узелки; отложение моче-кислых солей и т.д.

**Надпочечники.** Расположены у переднего края почек, представляют собой жёлто-красного цвета орган. В надпочечниках нередко отмечают изменение цвета, формы и величины. Кроме этого, возможны кровоизлияния, некрозы и пр.

**Гортань.** Располагается сзади от основания языка и представляет собой щель, ограниченную щитовидным и черпаловидными хрящами. В гортани отмечают воспаление слизистой оболочки, скопление экссудата, наличие наложений, кровоизлияний и пр.

**Трахея.** Этот орган состоит из хрящевых колец. Верхняя часть трахеи является продолжением гортани, а последующая ее часть разветвляется на два бронха. Последние в ткани лёгкого разделяются на мелкие бронхи. В трахее отмечают воспаление слизистой оболочки, наличие кровоизлияний, дефектов, наложений, а также образование пробок и пр.

**Лёгкие.** Парный дольчатый орган, расположенный в грудной полости. Покрит серозной оболочкой, которая в грудной полости называется плеврой. Различают рёберную, диафрагмальную и средостенную плевру. В норме ткань лёгкого розового цвета, воздушная. Обязательно проводится проба лёгких на воде. Для этого кусочек ткани размером не более 1-1,5 см<sup>2</sup> помещают в сосуд с водопроводной водой. Нормальное легкое погружается на 1/3; лёгкое в состоянии эмфиземы - легко плавает, то есть касается воды

только нижним краем среза; в состоянии отёка или кровенаполнения - тяжело плавает, погрузившись в воду, удерживается на поверхности верхним краем среза; тонет - опускается на дно сосуда при ателектазе и воспалении (Рис. 1).

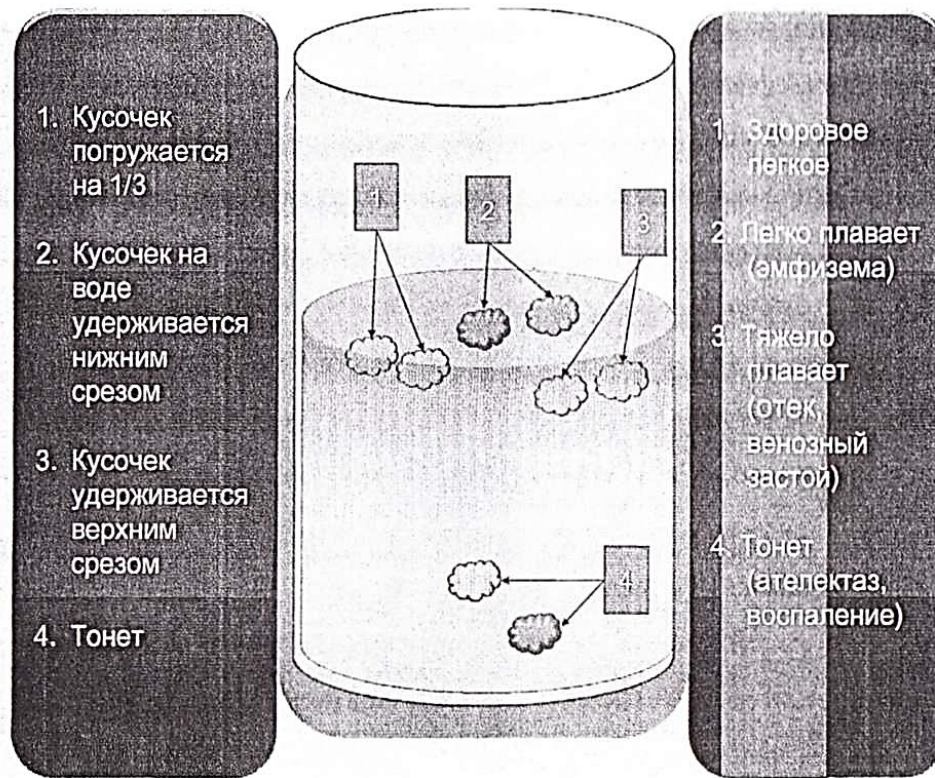


Рис. 1. Проба лёгких на воде

## 9. ХАРАКТЕРИСТИКА ОСНОВНЫХ ИЗМЕНЕНИЙ В ОРГАНАХ

**Положение органа** может быть анатомически правильным или измененным. Чаще всего изменение положения наблюдается в органах брюшной полости (кишечник, желудок, матка и др.) В смещенном органе (заворот, инвагинация, выпадение) в результате сдавливания вен развивается венозный застой и застойный (геморрагический) инфаркт. При этом стенка полости органа резко утолщается, делается темно-красной, грубой, малоподвижной.

**Величина органа** зависит от возраста, вида и породы животного. Изменяется она и при патологических процессах. Величину органа указывают в цифровых выражениях: длина, толщина, ширина в сантиметрах (см.), вес - в граммах (г.). Длину органа измеряют одной линейкой, толщину двумя: одну кладут горизонтально на орган, другую ставят вертикально. В месте, их пересечения по вертикальной линии определяют толщину. При увеличении органа обращают внимание на его капсулу: в увеличенном органе она напряжена, на разрезе содержимое выбухает, края разрезанной капсулы не сходятся, а острые края органа притуплены или округлены. Если величина органа уменьшена, капсула его сморщенная, края заострены. Надо отметить, что легкие не имеют постоянной величины (объема), поэтому при осмотре определяют степень их спадания. Спавшимися они бывают при ателектазе и у мертворожденных; не спадаются при воспалении, отеке, эмфиземе. В сердце определяют величину полостей, а так же толщину стенок правого и левого желудочков: соотношение толщины стенок правого и левого желудочков в норме 1 : 3.

**Форма органов** при патологических процессах может быть измененной. Например, при циррозах печени или почек поверхность этих органов принимает зернистый, бугристый или узловатый вид. В сердце при расширении желудочков верхушка бывает незаостренной, как в норме, а закругленной, притупленной.

**Консистенция органов** зависит от органа и характера патологического процесса в нем. Она может быть твердой, плотной, упругой, дряблой, тестоватой. Например, при разрастании соединительной ткани в печени и почках консистенция их бывает плотной и даже твердой, а при зернистой и особенно жировой дистрофии - дряблой. Консистенция легких в очагах воспаления и некрозе плотная, при отеке - тестоватая (ямка, образовавшаяся при надавливании, выравнивается медленно), при эмфиземе - пушистая.

**Цвет органа** определяется наличием в нём физиологических или патологических пигментов, а также степенью кровенаполнения. При остром воспалении и венозной гиперемии цвет органов (легкие, печень, почки и др.) красный или синюшно-красный; при жировой дистрофии – желтовато-глинистый, при меланозе – чёрный.

**Рисунок органа.** В печени и лёгких на разрезе определяют выраженность или стёртость дольчатого строения, в селезёнке - рисунок фолликулов и трабекул, в лимфатических узлах чёткость фолликулярного строения, в сердечной и скелетной мышцах - яркость волокнистого строения, в почках и надпочечниках, а так же в лимфоузлах - состояние границы между корковым и мозговым слоями, в головном мозгу - границу между серым и -белым веществом, в спинном мозгу определяют рисунок строения серого вещества напоминающий крылья бабочки.

Кроме того, в органах определяют кровенаполнение сосудов, характер жидкости, стекающей с поверхности разреза, состояние поверхности разреза - сухая или влажная, блестящая или матовая; гладкая, шероховатая или зернистая. При осмотре селезенки отмечают так же степень размягчения пульпы и лёгкость отделения её при соскабливании ножом, а при исследовании лёгких - плавучесть в воде.

## 10. СХЕМА ОПИСАНИЯ ПАТОЛОГИЧЕСКИХ ОЧАГОВ

При описании патологических очагов отмечают: локализацию очагов, количество их, величину, форму, консистенцию, цвет, рисунок строения очага, реакция со стороны окружающих тканей.

**Локализация очагов.** В *легких*: в передних, средних или задних долях, с обеих сторон или с одной стороны; в *коже*: на месте какой-либо ста-

ти, например, шеи, подгрудка, бедра, спины, крупа и др.; *в почках*: в корковом или мозговом веществе и т.д.

**Количество очагов.** Они могут быть единичными или множественными.

**Величина очагов** может быть различной:

- субмилиарные - с маковое зерно (1 -2 мм в диаметре);
- милиарные - просовидные (2-5 мм);
- нодулярные (5-10 мм);
- нодозные (1-3 см);
- крупные очаги (в диаметре до 10 см).

Очаговый и диффузный некроз на слизистых оболочках в виде струпьев или отрубевидного налета.

При воспалении в легких они могут быть:

- ацинозные очаги (1-5 мм);
- лобулярные (5-10 мм);
- лобарные (с охватом целой доли или нескольких долей).

Кровоизлияния по величине классифицируют на:

- точечные (маковое зерно);
- пятнистые (от мелкой до большой горошины);
- полосчатые (суффузии);
- диффузные - кровоподтеки разных размеров и гематомы.

**Форма очагов** может быть круглой, узловатой, грибовидной, треугольной, квадратной, ромбовидной, неправильной.

**Консистенция очагов:** твердая, плотная, мягкая, слизистая, тестоватая, крепитирующая.

**Цвет:** белый, красный, коричневый, черный, бурый, желтый, зеленый и т.д. (в зависимости от наличия в них физиологических или патологических пигментов).

**Рисунок** строения обычно стерт, но может принимать другой вид по сравнению с нормальным органом, например, в фиброме и лейомиоме — перекрещивание пучков ткани.

**Реакция окружающих тканей вокруг очага** может быть неодинаковой. Острые некрозы окружены красного цвета воспалительной демаркационной зоной хронические некрозы инкапсулированы. Ареактивные некрозы в слизистых оболочках пищеварительного тракта, например, при стахиботриотоксикозе, фузариотоксикозе - окаймлены кровоизлияниями; острые абсцессы окружены пиогенной зоной; хронические - капсулой. Могут развиваться секвестры, когда между капсулой и очагами некроза накапливается гнойный экссудат

## **11. ПРИМЕРЫ ОПИСАНИЯ ПАТОЛОГИЧЕСКИХ ПРОЦЕССОВ ПРИ НЕКОТОРЫХ ЗАБОЛЕВАНИЯХ**

### ***ЛЁГКИЕ***

#### ***Острая катаральная бронхоневмония у телёнка***

Обе верхушечные и средние доли не спавшиеся, их поверхность слегка бугристая, консистенция плотная, цвет красный, рисунок дольчатого строения несколько усилен, поверхность разреза влажная, из разрезанных бронхов выдавливается серого цвета слизь. Кусочки лёгких из этих долей безвоздушны, тонут в воде.

Задние доли не спавшиеся, их поверхность гладкая, консистенция тестоватая, цвет сине-красный, рисунок долек нечёткий, с поверхности среза стекает розовая пенная жидкость, кусочки лёгких из этих долей мало воздушны, в воде тяжело плавают.

Сердце увеличено в размере, его правая половина нависает над левой, верхушка притуплена, иногда раздвоена. На разрезе соотношение толщины стенки правого желудочка к левой 1:6.

Паренхиматозные органы (печень, почки, селезёнка) и видимые слизистые оболочки синюшные, с резко выраженной инъекцией кровеносных сосудов.

Бронхиальные и средостенные лимфоузлы увеличены, отёчны, на разрезе сочные, серо-белого цвета.

### **Патологоанатомический диагноз**

1. Острая двухсторонняя лобарная катаральная бронхопневмония.
2. Серозное воспаление бронхиальных и средостенных лимфатических узлов.
3. Расширение правой половины сердца с атрофией стенок.
4. Общая венозная гиперемия (печени, почек, селезёнки, видимых слизистых оболочек).

### ***Хроническая катарально-гнойная бронхопневмония у телёнка***

Обе верхушечные и средние доли не спавшиеся, поверхность их неровная, бугристая, консистенция плотная, цвет сероватый, дольчатое строение чётко выражено. Поверхность разреза влажная, из бронхов выделяется серо-жёлтая гнойная масса. В воде кусочки лёгких тонут.

В левой средней доле имеется 2 абсцесса, размером 2 см в диаметре, в их полостях содержится густой серо-желтого цвета гной. Оба абсцесса окружены соединительно-тканной капсулой. Между легочной и рёберной плеврой соединительнотканые спайки.

Задние доли не спавшиеся, их поверхность гладкая, консистенция тестоватая, сине-красного цвета, с поверхности разреза выделяется пенная красноватая жидкость, кусочки лёгких тяжело плавают в воде.

Бронхиальные и средостенные лимфоузлы увеличены, в состоянии серозного воспаления.

Истощение и общая анемия.

### **Патологоанатомический диагноз**

1. Хроническая двухсторонняя лобарная катарально-гнойная бронхопневмония.
2. Множественные инкапсулированные очаговые некрозы и абсцессы в лёгких.
3. Спайки между легочной и рёберной плеврой.
4. Серозно-гнойное воспаление бронхиальных и средостенных лимфоузлов.
5. Истощение и общая анемия.

### ***Крупозная пневмония у подсвинка при пастереллёзе***

Обе задние доли не спавшиеся, консистенция их плотная, цвет пёстрый, серые очаги чередуются с красными, поверхность разреза суховатая, в бронхах видны пробки из фибрина, дольчатое строение стёрто. В воде кусочки лёгких тонут. На плевре правой задней доли видны нежные серые плёнки фибрина, которые легко снимаются, под ними плевра покрасневшая. Такие же плёнки на эпикарде и висцеральном листке сердечной сорочки.

В обеих задних долях многочисленные некрозы неправильной угловатой формы, размером от 0,5 до 2 см, их консистенция плотная, цвет серый, вокруг них имеется красная демаркационная линия.

Верхушечные доли не спавшиеся, форма не изменена, консистенция тестоватая; цвет сине - красный, дольчатое строение нечёткое, с поверхности среза стекает красная пенистая жидкость. Кусочки лёгких тяжело плавают в воде или погружаются на дно ёмкости.

Регионарные лимфатические узлы увеличены, в состоянии серозно-фибринозного воспаления. Серозно-фибринозные спайки между легочной и костальной плеврой.

Сердце расширено, верхушка притуплена, иногда раздвоена, правая половина нависает над левой. На разрезе: соотношение толщины стенки правого желудочка к левой 1: 5.

### **Патологоанатомический диагноз**

1. Двухсторонняя лобарная крупозная пневмония задних и средних долей с мраморным рисунком с поверхности и на разрезе.
2. Серозно-геморрагический отёк междольковой соединительной ткани лёгких.
3. Серозный регионарный лимфаденит.
4. Серозно-фибринозный плеврит и перикардит.
5. Острое расширение правой половины сердца.
6. Общая венозная гиперемия.

### ***СЕРДЦЕ***

#### ***Тромбоэндокардит у свиньи при роже***

Сердце увеличено, верхушка притуплена или раздвоена. Левый желудочек и предсердие растянуты, их стенки атрофированы. В левом атриовентрикулярном отверстии на месте двустворчатого клапана имеются тромбы из фибрина в виде цветной капусты, их диаметр от 1 до 2 см, они плотные, се-

рого цвета, поверхность их шероховатая; со стороны эндокарда они проросли соединительной тканью, поэтому отделяются с трудом. Сами клапаны некротизированы. В результате отложения тромбов атриовентрикулярное отверстие резко сужено.

Лёгкие, печень, почки и видимые слизистые оболочки отёчны, синюшно-синего цвета, их сосуды переполнены кровью. В почках и селезёнке множественные анемические инфаркты.

### **Патологоанатомический диагноз**

1. Бородавчатый тромбоэндокардит атриовентрикулярного клапана с деформацией створок.
2. Расширение левого желудочка и предсердия, атрофия их стенок.
3. Анемические инфаркты в почках и селезёнке.
4. Острая венозная гиперемия паренхиматозных органов (Лёгкие, печень, почки) и цианоз видимых слизистых оболочек.

### ***Альтеративный миокардит при ящуре у коров***

Сердце конусовидной формы, в размере не увеличено, в стенках левого и правого желудочков, в перегородке между желудочками на красном фоне видны множественные сероватые и серо-жёлтые очажки разной формы и величины. Они придают миокарду пеструю окраску. Эти очаги представляют собой зернистую и жировую дистрофию, а также некроз мышечной ткани. Окружающая мышечная ткань тёмно-красного цвета, сочная на разрезе, рисунок волокнистого строения несколько стерт.

Паренхиматозные органы в состоянии венозного полнокровия. Видимые слизистые оболочки синюшного цвета.

### **Патологоанатомический диагноз**

1. Альтеративный миокардит.
2. Острое расширение сердечных полостей.
3. Острая венозная гиперемия лёгких, печени, почек, цианоз видимых слизистых оболочек.

## **СЕЛЕЗЕНКА**

### ***Септическая селезёнка (геморрагический спленит) при сибирской язве у коровы***

Селезенка увеличена в размере до 4 раз, края её округлые, капсула напряжена, пульпа расплавлена, темно-красного цвета, дёгтеобразная, самопроизвольно стекает с поверхности разреза органа. Рисунок трабекул и фолликулов не выражен.

Лимфатические узлы увеличены в состоянии геморрагического воспаления. В паренхиматозных органах зернистая дистрофия; чёрно-красная дёгтеобразная кровь; геморрагический транссудат в грудной и брюшной полостях; кровянистые истечения из ануса.

### **Патологоанатомический диагноз**

1. Септическая селезёнка с размягчением пульпы.
2. Геморрагический лимфаденит.
3. Зернистая дистрофия печени, почек, миокарда.
4. Чёрно-красная, дёгтеобразная кровь.
5. Геморрагический транссудат в брюшной и грудной полостях.
6. Кровянистые истечения из ануса.

### ***Септическая селезёнка при рожье свиней***

Селезёнка увеличена в 2 раза, края её округлые, капсула напряжена, на разрезе края капсулы не сходятся. Пульпа на разрезе зернистая, темно - красного цвета, соскоб пульпы умеренный. Рисунок трабекул и фолликулов стёрт. Лимфатические узлы увеличены, на разрезе сочные, серо-белого цвета. Печень и почки увеличены, капсула напряжена; паренхима на разрезе дряблая, цвета варёного мяса. Желудок и тонкий кишечник в состоянии острого катара. В лёгких венозный застой и отёк.

### **Патологоанатомический диагноз**

1. Септическая селезёнка.
2. Серозный лимфаденит.
3. Зернистая дистрофия и венозная гиперемия печени, почек.
4. Венозный застой и отёк лёгких.
5. Острый катаральный гастроэнтерит.

### ***ЛИМФАТИЧЕСКИЕ УЗЛЫ***

#### ***Геморрагический лимфаденит при европейской чуме свиней***

Лимфоузлы в три-четыре раза увеличены, плотной консистенции, с наружной поверхности окрашены в тёмно-красный цвет, поверхность разреза пестро окрашена, мраморная; серо-белые участки чередуются с красными. Периферия лимфоузла тёмно-красного цвета. Рисунок фолликулярного строения стёрт. В селезёнке красные краевые инфаркты. Паренхиматозные органы в состоянии зернистой дистрофии; в желудочно-кишечном тракте крупозно-геморрагический гастроэнтерит; общая анемия.

### **Патологоанатомический диагноз**

1. Геморрагический лимфаденит с мраморностью на разрезе.
2. Инфаркты в селезёнке.
3. Зернистая дистрофия печени, почек, сердца.

4. Катаральный крупозно-геморрагический гастроэнтерит.
5. Общая анемия.

## ***ПЕЧЕНЬ***

### ***Токсическая дистрофия печени у свиньи***

Печень увеличена в размере, поверхность ровная, края округлые капсула напряжена, края разрезанной капсулы не сходятся, консистенция мягкая, дряблая, при надавливании пальцем легко рвётся. Цвет печени пёстрый, участки серого, жёлтого и красного цветов чередуются. Рисунок дольчатого строения стёрт.

Стенка желудка и петли тонкого кишечника утолщены, уплотнены; слизистая отёчна, розово-красного цвета, обильно покрыта густой серо-белого цвета слизью. Брыжеечные лимфоузлы увеличены, на разрезе сочные, серо-белого цвета. Паренхима почек и миокард рыхлые, рисунок стёрт, серо-белого цвета. Слизистые оболочки и серозные покровы желтушные.

### **Патологоанатомический диагноз**

1. Токсическая дистрофия печени.
2. Острый катаральный гастроэнтерит.
3. Серозное воспаление брыжеечных лимфоузлов.
4. Зернистая дистрофия печени, почек и миокарда.
5. Желтуха.

### ***Атрофический цирроз печени у свиньи***

Печень уменьшена в размере, края резко заострены, поверхность бугристая, консистенция плотная (твердая); цвет серо-жёлтый, поверхность разреза сухая, малокровная, рисунок долек местами стёрт, а местами усилен.

Общая венозная гиперемия, в брюшной полости скопление прозрачной слегка ополосцирующей жидкости. Обе половины сердца расширены, стенки желудочков и предсердий истончены. Лёгкие отёчные, тёмно-вишнёвого цвета. Небольшое увеличение селезёнки и желтуха.

### **Патологоанатомический диагноз**

1. Атрофический цирроз печени.
2. Асцит (водянка брюшной полости).
3. Общая гипертрофия сердца с атрофией миокарда.
4. Венозная гиперемия и отёк лёгких.
5. Желтуха.

### ***ПОЧКИ***

#### ***Зернистая дистрофия почек (белковый нефроз)***

Почки увеличены в размере, капсула напряжена, края разрезанной капсулы не сходятся. Консистенция почек мягковатая, цвет серый, песочный, поверхность разреза матовая, суховатая, граница между корковым и мозговым слоями сглажена.

В подкожной клетчатке области век, подгрудка, конечностей серозные отёки. Печень слегка увеличена, на разрезе с сероватым оттенком. Общая анемия.

### **Патологоанатомический диагноз**

1. Белковый нефроз.
2. Серозные отёки подкожной клетчатки области век, подгрудка, конечностей.
3. Зернистая дистрофия печени.
4. Общая анемия.

## **ПИЩЕВАРИТЕЛЬНЫЙ ТРАКТ**

### ***Острый катаральный гастрит у подсвинка***

Желудок умеренно наполнен кормовыми массами, состоящими из концентратов и картофеля. Слизистая оболочка донной части желудка набухшая, ярко-красного цвета, на её поверхности имеется слой слизи серого цвета, которая легко смывается водой. Мышечная и серозная оболочки не изменены. Желудочные лимфоузлы увеличены, на разрезе сочные серо-белого цвета. Печень слегка увеличена, тёмно-вишнёвого цвета, сосуды переполнены кровью. Паренхима рыхлая с сероватым оттенком.

#### **Патологоанатомический диагноз**

1. Острый катаральный гастрит.
2. Серозное воспаление желудочных лимфоузлов.
3. Зернистая дистрофия и венозная гиперемия печени.

### ***Хронический катаральный гастрит у свиньи***

В желудке содержится небольшое количество корма желтого цвета, состоящего из концентратов. Слизистая оболочка дна желудка утолщена в 2 раза, бугристая, плотная, малоэластичная, серого цвета, с поверхности покрыта густой, трудно смываемой водой серой слизью. Мышечная и серозная оболочки не изменены. Желудочные лимфатические узлы увеличены, плотной консистенции, на разрезе – рисунок сглажен. Печень в состоянии венозного полнокровия, зернистой и жировой дистрофии с очагами токсикоза.

#### **Патологоанатомический диагноз**

1. Хронический катаральный гастрит.
2. Регионарный серозно-фибринозный лимфаденит.
3. Венозная гиперемия и токсическая дистрофия печени.

### ***Геморрагический гастрит у свиньи.***

Желудок наполнен небольшим количеством жидкого корма, окрашенного в красный цвет. Слизистая оболочка дна и пиллоруса набухшая, тёмно-красного цвета, в ней видны многочисленные пятнистые кровоизлияния. На её поверхности имеется немного слизи, окрашенной в красный цвет.

В подслизистой оболочке видны мелкопятнистые кровоизлияния и гиперемия сосудов. Мышечный слой и серозная оболочка без изменений. Желудочные лимфоузлы увеличены, напряжены, на разрезе сочные, вишнёво-красного цвета. Печень в состоянии токсической дистрофии, поджелудочная железа увеличена, отёчная, со стёртым рисунком. В тонком кишечнике – острый серозно-геморрагический катар.

### **Патологоанатомический диагноз**

1. Геморрагический гастрит.
2. Серозно-геморрагический энтерит, регионарный лимфаденит.
3. Токсический гепатоз.
4. Серозный панкреатит.
5. Истощение, анемия.

### **КОНТРОЛЬНЫЕ ВОПРОСЫ**

1. Особенности строения внутренних органов:
  - Сердечно-сосудистой системы;
  - органов дыхания;
  - системы органов пищеварения;
  - системы органов мочеотделения;
  - органов размножения?
2. Правила описания органов?
3. Правила описания патологических очагов в органах?
4. Правила постановки патологоанатомического диагноза по описанию патологических процессов?

**СПИСОК ЛИТЕРАТУРЫ**

1. Кухаренко Н.С. Патологоанатомическая техника при работе с павшими животными. Учебное пособие / Н.С. Кухаренко, -Благовещенск: ДальГАУ, - 2011, -170с.
2. Хрусталёва Н.В. Анатомия домашних животных. / Н.В. Хрусталёва, Н.В. Михайлов, Я.И. Шейберг.-М.: «Колос», - 1994, - 700с.
3. Кухаренко Н.С. Ультраструктурная цитология и патология: учебное пособие по дисциплине «Гистология и патанатомия» / Н.С. Кухаренко, Е.В. Курятова, А.С. Сайгираев. - Благовещенск: ДальГАУ, - 2014, -158с.

*Учебное издание*

*Кухаренко Наталья Степановна,  
Фёдорова Анастасия Олеговна*

ПАТОЛОГИЧЕСКАЯ АНАТОМИЯ.  
ОРГАНОПАТОЛОГИЯ

*Учебно-методическое пособие  
к лабораторно-практическим занятиям*

*В редакции составителей*

Лицензия ЛР 020427 от 25.04.1997 г.  
Подписано к печати 27.05.2015 г. Формат 60×90/16.  
Уч.-изд.л. – 1,8. Усл.-п.л. – 2,5.  
Тираж 100 экз. Заказ 92.

---

Отпечатано в отделе оперативной полиграфии издательства ДальГАУ  
675005, г. Благовещенск, ул. Политехническая, 86

